



## LA RUPTURE DU LIGAMENT CROISÉ CRÂNIAL

La rupture du ligament croisé crânial (RLCC) est une condition dégénérative dont la cause est incertaine. L'hypothèse la plus probable à ce jour est une origine génétique.

La RLCC partielle évolue presque toujours en RLCC complète dans un délai de moins de 2 ans. Puisque la RLCC est d'origine dégénérative, il est possible que l'autre genou se détériore avec le temps. Environ 30 à 50% des chiens qui développent une RLCC développeront aussi une lésion du ligament croisé crânial de l'autre genou dans les années qui suivent. L'autre genou pourrait donc nécessiter une chirurgie dans le futur.

## LA CHIRURGIE

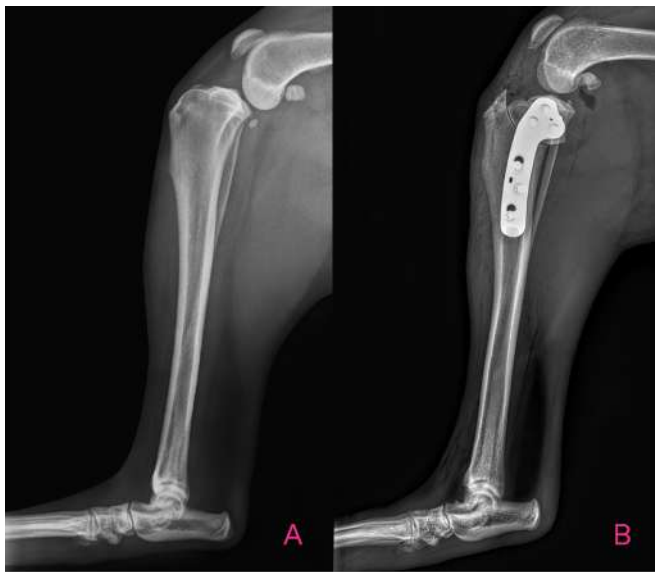


Figure 1  
A) Radiographie médio-latérale du genou d'un patient atteint d'une RLCC  
B) Radiographie médio-latérale du genou d'un patient post-TPLO

TPLO signifie *tibial plateau levelling osteotomy*, ou nivellement du plateau tibial. La TPLO consiste à couper le tibia proximal pour modifier l'anatomie du genou et ainsi, stabiliser l'articulation. Le nivellement du plateau tibial est maintenu à l'aide d'une plaque et de vis en acier de grade chirurgical.

Dans certains cas bien précis, **les deux genoux peuvent être opérés au même moment**. Les risques de complications sont un peu plus élevés que lorsque les deux genoux sont opérés en deux temps. La récupération est un peu plus difficile pour le patient pendant la première semaine post-opératoire. La période de repos complet de 2 mois doit être respectée à la lettre pour limiter les risques de complications. Il y a un avantage pour le patient qui n'aura à vivre qu'une seule période post-opératoire et pour les propriétaires puisque les coûts d'une deuxième intervention sont évités.

## LE PRONOSTIC

Le pronostic est **excellent** lorsque la TPLO est réalisée par un.e chirurgien.ne ayant complété une résidence en chirurgie auprès de l'ACVS (*American College of Veterinary Surgeons*) ou de l'ECVS (*European College of Veterinary Surgeons*).

Puisque les chats sont aussi des athlètes, ils profitent autant que les chiens des avantages de la TPLO par rapport aux alternatives chirurgicales.

Il existe différentes alternatives chirurgicales pour stabiliser un genou atteint de RLCC. Le succès à court, moyen et surtout à long terme est supérieur avec la TPLO, que ce soit un patient de petite ou de grande taille. Les autres approches chirurgicales (suture latérale extra-capsulaire [Flo], TTA, Tightrope, TTO, etc.) sont considérées seulement si le budget ne permet pas d'envisager une TPLO, qui est reconnue comme étant **la meilleure chirurgie pour stabiliser un genou**.

## LES RISQUES DE COMPLICATIONS

---

Les complications les plus fréquentes de la TPLO sont les **infections** (3-5%), les **lésions méniscales tardives** (3-5%) et dans de rares cas, le bris des implants (<1%).

- **Infection**  
Les **infections** peuvent survenir au cours des premières semaines suivant la chirurgie ou plusieurs mois après la chirurgie. Les signes cliniques associés aux infections sont une boiterie, une apparence anormale de la plaie (rougeur, enflure, écoulement, etc.) et un inconfort à la palpation des implants.
- **Lésion méniscale tardive**  
Les ménisques sont évalués lors de la chirurgie. Si une lésion des ménisques est identifiée, un relâchement méniscal ou une ménisectomie partielle sera réalisée. Il arrive chez certains patients qu'une **lésion méniscale tardive** se développe plusieurs semaines à plusieurs mois après la chirurgie.

Dans la majorité des cas de lésion méniscale tardive, le traitement définitif sera de retirer la lésion méniscale par arthrotomie. Les patients avec une lésion méniscale auront plus d'arthrose à moyen et long terme que les patients chez qui les ménisques sont préservés.

- **Bris des implants**  
Cette complication est **rare** et survient généralement lorsque les recommandations concernant le repos complet ne sont pas respectées.

## LES SUIVIS

---

La guérison osseuse est complétée après 2 mois de repos complet chez la majorité des patients. Le patient récupérera pendant toute cette période, il est donc normal qu'il ait une légère boiterie de la patte opérée jusqu'au suivi radiographique. Cette boiterie devrait s'améliorer graduellement tout au long de la période de guérison. Si une détérioration est notée, un suivi rapide avec votre vétérinaire ou en centre d'urgence est indiqué.

Deux suivis sont généralement suffisants pour assurer l'évolution adéquate de la chirurgie.

- **Le premier suivi** planifié **2 semaines après la chirurgie** consiste à évaluer la démarche du patient, l'évolution de la guérison de plaie et si celle-ci est adéquate, retirer les points de suture.
- **Le deuxième suivi** planifié **2 mois après la chirurgie** consiste à évaluer la démarche du patient, palper la stabilité du genou et de la rotule et faire des radiographies du genou sous sédation profonde. Lors de ce suivi, 2 vues radiographiques seront prises et envoyées à Coupez pour l'évaluation de la guérison osseuse.

La réhabilitation sera complétée 4 mois après la chirurgie. Le patient ne devrait plus boiter à ce stade. Si tel est le cas, un suivi est indiqué.

**Dernière mise à jour : mars 2024**

